Ozempic, Mounjaro a spol. v zubárskom kresle alebo neindikované užívanie tirzepatidu a prehľad literatúry

Ozempic, Mounjaro & Co. in the Dental Chair: Off-Label Use of Tirzepatide – a Case Report and Literature Review

Kocsisová K., Záhorák M., Podmanický M., Hollý D.
Klinika stomatológie a maxilofaciálnej chirurgie LFUK a OUSA v Bratislave, Bratislava

Abstrakt

Inkretínová farmakoterapia, najmä agonisti receptora pre glukagónu podobný peptid 1 (GLP-1RA) a duálni agonisti GIP/GLP-1, sa stala významnou súčasťou liečby diabetes mellitus 2. typu a obezity. Semaglutid a tirzepatid sa však čoraz častejšie používajú aj mimo registrovaných indikácií – na redukciu hmotnosti u osôb bez obezity, často bez vedomia lekára. Prezentujeme kazuistiku 52-ročnej pacientky s výraznou podváhou (49 kg, 176 cm; BMI 15,8 kg/m^2), ktorá bez diabetu a bez indikácie užívala tirzepatid (Mounjaro®), čo pri plánovaní implantátov nebolo známe. Pri plánovaní bola na CBCT zistená kosť nižšej denzity v oblasti 35, 36, preto boli implantáty zavedené v kompromisnej angulovanej polohe do oblasti 36, 37. Pooperačný priebeh komplikovala prolongovaná bolesť napriek klinicky dobrému hojeniu, uvoľnenie vhojovacieho valčeka, akútny absces spodiny ústnej dutiny s nutnosťou intravenóznej antibiotickej liečby a hypestézia dolnej pery, ktorá pretrváva aj po protetickom ošetrení. Po vysadení tirzepatidu bolo na intraorálnych snímkach pozorované zvýšenie denzity kosti. V druhej časti sumarizujeme súčasné poznatky o prejavoch inkretínovej liečby v ústnej dutine – xerostómii, poruchách chuti, halitóze, dentálnych eróziách a vplyve na parodont a periimplantárne tkanivá – a diskutujeme možné súvislosti neadekvátnej zápalovej reakcie, hypestézie a zmien štruktúry kosti s podvýživou, rýchlym úbytkom hmotnosti a inkretínovou liečbou. Kazuistika zdôrazňuje potrebu rozšíriť cielenú liekovú anamnézu v zubnej ambulancii o neindikované užívanie antidiabetík s cieľom redukcie hmotnosti.

Kľúčové slová: GLP-1 receptoroví agonisti; tirzepatid; semaglutid; kazuistika; dentálne implantáty; hypestézia; nervus alveolaris inferior; podvýživa; kostná denzita; xerostómia; dysgeuzia

Abstract

Incretin-based pharmacotherapy, particularly glucagon-like peptide-1 receptor agonists (GLP-1RAs) and dual GIP/GLP-1 receptor agonists, has become an important part of the treatment of type 2 diabetes mellitus and obesity. However, semaglutide and tirzepatide are increasingly used outside their approved indications – for weight reduction in individuals without obesity, often without the knowledge of a physician. We present the case of a 52-year-old female patient with marked underweight (49 kg, 176 cm; BMI 15.8 kg/m^2) who, without diabetes and without any indication, was using tirzepatide (Mounjaro®); this was unknown at the time of implant planning. Planning CBCT revealed reduced bone density in the region of teeth 35 and 36; the implants were therefore placed in a compromise angulated position in the region of 36 and 37. The postoperative course was complicated by prolonged pain despite clinically uneventful healing, loosening of a healing abutment, an acute abscess of the floor of the mouth requiring intravenous antibiotic therapy, and lower lip hypoaesthesia that persists after prosthetic rehabilitation. After discontinuation of tirzepatide, increased bone density was observed on intraoral radiographs. In the second part, we summarise current evidence on the oral manifestations of incretin-based therapy – xerostomia, taste disturbances, halitosis, dental erosion, and effects on the periodontium and peri-implant tissues – and discuss the possible relationship of the disproportionate inflammatory response, hypoaesthesia and changes in bone structure to malnutrition, rapid weight loss and incretin-based therapy. The case highlights the need to extend the targeted drug history in dental practice to include off-label use of antidiabetic drugs for weight reduction.

Keywords: GLP-1 receptor agonists; tirzepatide; semaglutide; case report; dental implants; hypoaesthesia; inferior alveolar nerve; malnutrition; bone density; xerostomia; dysgeusia

Úvod

V posledných rokoch sme svedkami výrazného rozšírenia inkretínovej farmakoterapie, ktorá zásadne zmenila možnosti liečby diabetes mellitus 2. typu a obezity. Liečivá ako semaglutid (Ozempic®, Wegovy®) a tirzepatid (Mounjaro®, Zepbound®) dosahujú významný efekt nielen v oblasti glykemickej kontroly, ale aj pri redukcii telesnej hmotnosti. Ich využívanie preto rýchlo narastá a presahuje pôvodné diabetologické indikácie. S pacientmi užívajúcimi túto skupinu liečiv sa tak čoraz častejšie stretávajú aj zubní lekári. [1–3]

Semaglutid patrí medzi agonistov receptora pre glukagónu podobný peptid 1 (GLP-1). Napodobňovaním účinku endogénnych inkretínov podporuje glukózo-dependentnú sekréciu inzulínu, potláča sekréciu glukagónu, spomaľuje vyprázdňovanie žalúdka a prostredníctvom centrálneho nervového systému zvyšuje pocit sýtosti a znižuje príjem potravy. Tirzepatid na rozdiel od semaglutidu pôsobí ako duálny agonista receptorov pre glukózo-dependentný inzulinotropný polypeptid (GIP) a GLP-1. [1,2]

Význam inkretínovej liečby pre stomatológiu nemožno posudzovať izolovane od základného metabolického ochorenia. Diabetes mellitus a obezita sú významnými modifikátormi parodontálneho zdravia a zlepšenie metabolickej kontroly môže mať priaznivé dôsledky aj pre ústnu dutinu. [14,15] Súčasne sa však opisujú xerostómia a hyposalivácia, halitóza, zmeny vnímania chuti a sekundárne dôsledky nežiaducich účinkov na tráviaci trakt. [2,3] Veľká retrospektívna kohortová štúdia 226 485 užívateľov GLP-1RA pritom v roku 2026 nepreukázala zvýšené riziko väčšiny sledovaných orofaciálnych diagnóz; významne vyššia bola asociácia s gastroezofageálnym refluxom. [4]

Popri registrovaných indikáciách narastá aj neindikované užívanie týchto liečiv na redukciu hmotnosti u osôb s normálnou hmotnosťou či dokonca s podváhou. Takéto užívanie je mimo schválených indikácií – tirzepatid je v EÚ registrovaný na liečbu diabetes mellitus 2. typu a na kontrolu hmotnosti pri BMI ≥ 30 kg/m², resp. ≥ 27 kg/m² s pridruženým ochorením. [20] Lieky sa v takých prípadoch často získavajú mimo štandardnej preskripcie a Európska lieková agentúra opakovane upozornila na výskyt falšovaných pier s inkretínovými liečivami. [21] Pacienti navyše injekčnú liečbu „na chudnutie“ často nepovažujú za liek a pri odbere anamnézy ju spontánne neuvádzajú.

Pri interpretácii mediálne rozšírených pojmov „Ozempic teeth“, „Ozempic tongue“ či „Ozempic breath“ je preto potrebné rozlišovať medzi klinicky doloženými pozorovaniami, biologicky pravdepodobnými mechanizmami a zatiaľ nepotvrdenými asociáciami. Cieľom článku je na príklade kazuistiky komplikovanej implantologickej liečby u pacientky neindikovane užívajúcej tirzepatid poukázať na klinický význam tejto skupiny liečiv, zhrnúť súčasné poznatky o ich vplyve na ústnu dutinu a formulovať praktické dôsledky pre stomatologickú prax. [1–4]

Kazuistika

Anamnéza a plánovanie. 52-ročná pacientka bola odoslaná na implantologické ošetrenie čiastočnej bezzubosti v ľavej dolnej laterálnej oblasti. V anamnéze neudávala diabetes mellitus, užívanie antikoagulancií ani antiresorpčnej liečby (bisfosfonáty, denosumab). Užívanie iných liekov pri vstupnom vyšetrení negovala. Pri plánovaní na CBCT bola v oblasti 35, 36 zistená kosť nižšej denzity s riedkou trabekulárnou štruktúrou a širokými dreňovými priestormi (obr. 1). Vzhľadom na kvalitu kosti sme zvolili kompromisné riešenie s angulovaným zavedením dvoch implantátov do oblasti 36 a 37. V tom čase nebolo známe, že pacientka užíva tirzepatid.

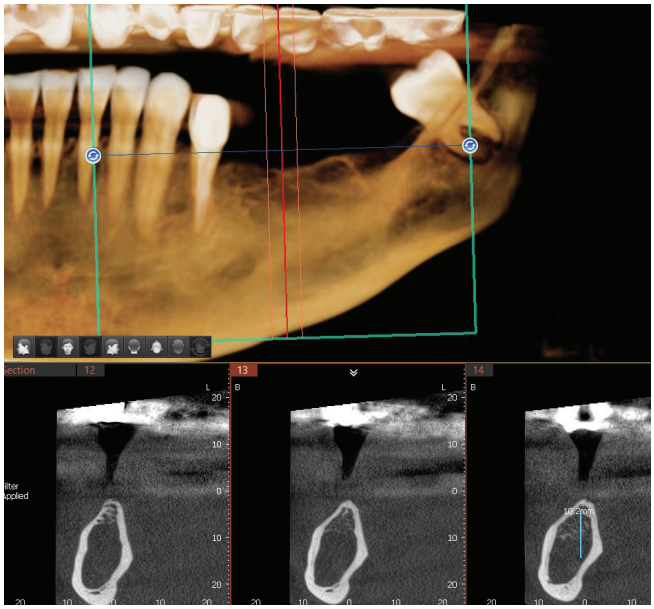

Obr. 1. *Plánovacie CBCT – panoramatická rekonštrukcia a krosové rezy ľavej dolnej čeľuste. V oblasti 35, 36 kosť nižšej denzity s riedkou trabekulárnou štruktúrou; vzdialenosť od alveolárneho hrebeňa k mandibulárnemu kanálu 10,2 mm.*

Fig. 1. *Planning CBCT – panoramic reconstruction and cross-sections of the left mandible. Reduced bone density with sparse trabecular pattern in the region of teeth 35 and 36; distance from the alveolar crest to the mandibular canal 10.2 mm.*

Chirurgická fáza a pooperačný priebeh. Implantáty boli zavedené bez peroperačných komplikácií a bezprostredne opatrené vhojovacími valčekmi (obr. 2). Napriek klinicky dobrému nálezu hojenia mäkkých tkanív udávala pacientka prolongovanú bolesť v operovanej oblasti počas približne troch týždňov, bez zjavnej lokálnej príčiny (bez známok infekcie, dehiscencie či útlaku). Pri ďalších kontrolách sa pacientka spontánne pýtala na pocit kovovej pachuti v ústach; pri cielenom dotaze však uviedla, že túto pachuť vnímala už pred zavedením implantátov.

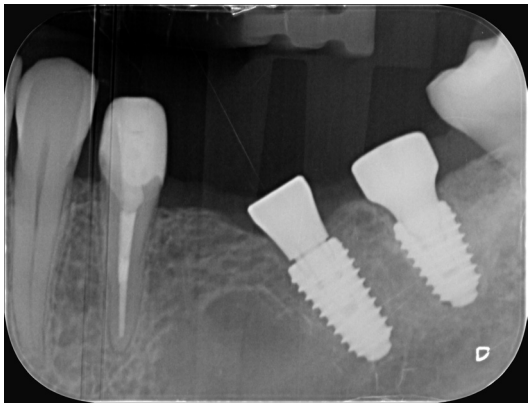

Obr. 2. *Intraorálna snímka po zavedení implantátov v polohe 36 a 37 s vhojovacími valčekmi. Meziálne od implantátu 36 riedka trabekulárna štruktúra kosti so širokými dreňovými priestormi.*

Fig. 2. *Intraoral radiograph after placement of implants at positions 36 and 37 with healing abutments. Sparse trabecular bone with wide marrow spaces mesial to implant 36.*

Komplikácia. Približne šesť týždňov po zavedení došlo k uvoľneniu vhojovacieho valčeka na implantáte 36. Valček bol opätovne nasadený v lokálnej anestézii artikaínom (Septanest®). Na nasledujúci deň sa u pacientky rozvinul akútny absces spodiny ústnej dutiny s fistulou na lingválnej strane (obr. 3), sprevádzaný hypestéziou dolnej pery na postihnutej strane. Na intraorálnej snímke zhotovenej po výmene vhojovacích valčekov nebol zjavný patologický kostný nález (obr. 4). Klinická zápalová reakcia bola neprimeraná rozsahu výkonu i rádiologickému nálezu a pacientka bola hospitalizovaná s intravenóznou antibiotickou liečbou. Až pri vyšetrení v nemocnici pacientka uviedla, že si aplikuje tirzepatid (Mounjaro®) s cieľom redukcie hmotnosti – pri hmotnosti 49 kg a výške 176 cm (BMI 15,8 kg/m², t. j. závažná podváha), bez diabetu a bez akejkoľvek inej indikácie. Po intravenóznej antibiotickej liečbe a lokálnych výplachoch došlo k ústupu zápalu.



Obr. 3. *Klinický nález 1 deň po opätovnom nasadení uvoľneného vhojovacieho valčeka na implantáte 36 – absces spodiny ústnej dutiny s fistulou na lingválnej strane.*

Fig. 3. *Clinical finding 1 day after re-insertion of the loosened healing abutment on implant 36 – abscess of the floor of the mouth with a fistula on the lingual side.*



Obr. 4. *Intraorálna snímka po výmene vhojovacích valčekov po uvoľnení valčeka na implantáte 36, v čase rozvoja abscesu spodiny ústnej dutiny – bez zjavného patologického kostného nálezu.*
Fig. 4. *Intraoral radiograph after replacement of the healing abutments following loosening of the abutment on implant 36, at the onset of the floor-of-mouth abscess – no apparent pathological bone finding.*

Protetická fáza a výsledok. Tirzepatid bol vysadený. Po štyroch mesiacoch bola vykonaná protetická sanácia implantátov (obr. 5, 6). Na kontrolnej intraorálnej snímke bolo v porovnaní so snímkami z obdobia užívania tirzepatidu (obr. 2, 4) pozorované zvýšenie denzity kosti v oblasti 35, 36. Implantáty boli klinicky stabilné a periimplantárne mäkké tkanivá bez známok zápalu. Kovová pachuť sa po vysadení lieku zmiernila, hypestézia dolnej pery však pretrvávala.

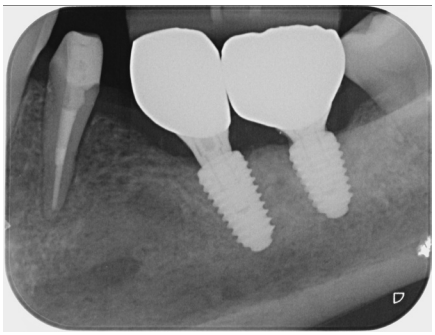

Obr. 5. *Intraorálna snímka po fixácii definitívnych koruniek na implantátoch 36 a 37, štyri mesiace po vysadení tirzepatidu – homogénnejšia a denznejšia štruktúra kosti v oblasti 35, 36 v porovnaní s obr. 2 a 4.*
Fig. 5. *Intraoral radiograph after fixation of the definitive crowns on implants 36 and 37, four months after discontinuation of tirzepatide – more homogeneous and denser bone structure in the region of 35 and 36 compared with Figs. 2 and 4.*



Obr. 6. *Klinický stav po protetickej sanácii – okluzálny pohľad (zrkadlo).*
Fig. 6. *Clinical situation after prosthetic rehabilitation – occlusal view (mirror).*

Inkretínová liečba z pohľadu zubného lekára

Do skupiny inkretínovej farmakoterapie patria okrem semaglutidu a tirzepatidu aj ďalší GLP-1 receptoroví agonisti, napríklad liraglutid, dulaglutid či exenatid. Z pohľadu stomatológie je dôležité, že prejavy v ústnej dutine môžu vzniknúť nepriamo – prostredníctvom nauzey, vracania, refluxu, zníženého príjmu tekutín, zmien stravovacích návykov alebo slinenia – ale zároveň sa skúma aj priame pôsobenie inkretínových receptorov v tkanivách ústnej dutiny. [1–3]

Súčasné údaje preto nepodporujú jednoduchú predstavu, že moderné lieky na obezitu „poškodzujú zuby“. Vzťah medzi inkretínovou liečbou a zdravím ústnej dutiny je komplexný: niektoré prejavy môžu byť nepriaznivé a sekundárne, zatiaľ čo v parodontálnych a kostných tkanivách sa skúmajú možné protizápalové a osteoprotektívne účinky. [3,14–16]

Xerostómia a hyposalivácia

Xerostómia predstavuje subjektívny pocit suchosti v ústnej dutine, zatiaľ čo hyposalivácia označuje objektívne zníženú sekréciu slín. Sliny zabezpečujú lubrikáciu slizníc, mechanické samočistenie, antimikrobiálnu ochranu, pufrovanie kyselín a remineralizáciu tvrdých zubných tkanív. Ich nedostatok preto môže zvyšovať riziko kazu, demineralizácie, halitózy, kandidózy a slizničného dyskomfortu. [2,3]

Najkonkrétnejší klinický signál priniesli Mawardi et al., ktorí v roku 2023 publikovali sériu troch pacientok s novovzniknutou výraznou xerostómiou počas užívania semaglutidu na redukciu telesnej hmotnosti. U všetkých bola klinicky prítomná výrazná suchosť a minimálne množstvo penivých slín; po vylúčení iných príčin autori stav hodnotili ako hyposaliváciu asociovanú s užívaním semaglutidu. Po vysadení lieku, liečbe pilokarpínom alebo konzervatívnom postupe sa tvorba slín následne zlepšila. Ide však iba o tri prípady, preto tieto pozorovania nemožno považovať za dôkaz príčinnej súvislosti. [5]

Mechanizmus možného ovplyvnenia slinenia nie je jednoznačne objasnený. Pravdepodobne sa uplatňuje kombinácia nižšieho príjmu tekutín a potravy, ťažkostí zo strany tráviaceho traktu a potenciálne aj mechanizmov sprostredkovaných receptormi v slinných žľazách. Mechanistický prehľad Barać a Roganović navrhuje ako z biologického hľadiska pravdepodobné zapojenie cAMP/Ca^{2+} signalizácie a β-arrestínom sprostredkovanej desenzitizácie GLP-1 receptora, ide však o hypotetický mechanizmus, nie o klinicky potvrdenú príčinnú súvislosť. Priamy klinický dôkaz funkčného účinku semaglutidu alebo tirzepatidu na ľudské slinné žľazy zatiaľ chýba. [2,3,13]

Zubný kaz a dentálne erózie

Dostupné dôkazy nepreukazujú, že by semaglutid alebo tirzepatid priamo poškodzovali sklovinu alebo dentín. Potenciálne riziko pre tvrdé zubné tkanivá je skôr nepriame a súvisí so slinením, stravovacími návykmi a nežiaducimi účinkami na tráviaci trakt. [2,3] Veľká kohortová štúdia z roku 2026 navyše nezistila zvýšené riziko väčšiny sledovaných dentálnych a orofaciálnych diagnóz u užívateľov GLP-1RA; jediným sledovaným stavom so štatisticky významne zvýšenou šancou výskytu bol gastroezofageálny reflux. [4]

Hyposalivácia môže zvyšovať riziko vzniku zubného kazu oslabením samočistenia, pufrovacej kapacity a remineralizačného potenciálu slín. Výsledný vplyv na vznik zubného kazu však nemusí byť jednosmerný: u niektorých pacientov môže častejší príjem malých porcií pri nauzee zvyšovať frekvenciu expozície sacharidom, zatiaľ čo celkové zníženie energetického príjmu a príjmu sachari-

dov spolu s lepšou glykemickou kontrolou môže kariogénnu záťaž znižovať. [2,3]

Samostatný mechanizmus predstavuje gastroezofageálny reflux a opakované vracanie. Kontakt skloviny so žalúdočným obsahom vedie k chemickej demineralizácii bez primárnej účasti bakteriálneho biofilmu. Pri opakovanej expozícii môže vzniknúť progresívna a ireverzibilná strata tvrdých zubných tkanív, typicky s postihnutím palatinálnych plôch maxilárnych zubov; pri expozícii dentínu sa môže rozvinúť hypersenzitivita. [2–4,6]

Poruchy vnímania chuti

Zmeny vnímania chuti patria medzi najzaujímavejšie novšie pozorovania pri GLP-1 receptorových agonistoch. Experimentálne práce už skôr ukázali, že GLP-1 sa tvorí v subpopuláciách buniek chuťových pohárikov a jeho receptorová signalizácia sa podieľa na prenose chuťového podnetu, najmä sladkej chuti. [7,8]

Khan a Doty následne v kontrolovanej štúdii porovnali 46 osôb užívajúcich GLP-1RA na redukciu hmotnosti so 46 párovanými kontrolami. Celkové skóre 53-položkového testu WETT® bolo u užívateľov GLP-1RA významne nižšie a 85 % exponovaných osôb dosiahlo horší výsledok než ich individuálne párovaná kontrola. Zhoršenie sa týkalo všetkých piatich základných chuťových modalít – sladkej, slanej, kyslej, horkej a umami – zatiaľ čo čuch nebol štatisticky významne ovplyvnený. [9] Veľká retrospektívna kohortová štúdia Zontag a Zontag z roku 2026 následne zistila u pacientov s diabetes mellitus 2. typu liečených GLP-1RA vyššie riziko novovzniknutých porúch chuti (HR 1,52; 95 % CI 1,35–1,71) aj čuchu (HR 1,81; 95 % CI 1,58–2,07) v porovnaní s párovanou kontrolnou skupinou užívajúcou inú antidiabetickú liečbu. Keďže išlo o retrospektívnu analýzu elektronických zdravotných záznamov, výsledky poukazujú na asociáciu, nie na príčinnú súvislosť. [18]

Presný mechanizmus zostáva neobjasnený a pravdepodobne zahŕňa periférnu signalizáciu v chuťových pohárikoch aj centrálne mechanizmy v mozgovom kmeni a aferentných chuťových dráhach. Výsledky navyše nie sú úplne jednotné: experimentálna práca Acosta et al. z roku 2026 pri chronickom podávaní semaglutidu myšiam nezistila poruchu periférnej chuťovej funkcie ani zmeny odpovedí na sladké, horké, kyslé, slané a tukové podnety. Tieto údaje nemožno priamo preniesť na človeka, podporujú však potrebu opatrnej interpretácie mechanizmu chuťových zmien pri GLP-1RA. [19] Pre zubného lekára je podstatné cielene sa pýtať na novovzniknutú poruchu vnímania chuti, ktorá môže ovplyvniť preferencie pri výbere potravy a príjem potravy. [7–9,18,19]

Halitóza a „Ozempic breath“

Označenie „Ozempic breath“ sa rozšírilo najmä v populárnych médiách, nejde však o samostatnú klinickú diagnózu. Priama príčinná súvislosť medzi GLP-1RA a halitózou nebola preukázaná. Z biologického hľadiska je pravdepodobnejší sekundárny mechanizmus prostredníctvom hyposalivácie, povlaku jazyka, refluxu alebo eruktácií. [2,3]

Koshimune et al. preukázali súvislosť medzi nízkym nestimulovaným tokom slín a zvýšenou koncentráciou prchavých zlúčenín síry (VSC). Novšia prierezová štúdia Popa et al. ukázala, že nižší tok slín súvisel s vyššími koncentráciami VSC a väčším množstvom povlaku jazyka. Ye et al. zároveň preukázali vzťah medzi zložením mikrobiómu povlaku jazyka a produkciou VSC u osôb s halitózou. [10–12]

Pri pacientovi užívajúcom semaglutid alebo tirzepatid preto nemožno halitózu automaticky pripísať lieku. V prvom rade je potrebné vyšetriť vnútroústne príčiny – slinenie, povlak jazyka, kariézne lézie, gingivitídu a parodontitídu – a až následne zvažovať mimoústny pôvod alebo pôvod v tráviacom trakte. [2,10–12]

Vplyv inkretínovej liečby na parodont a alveolárnu kosť

Vzťah medzi inkretínovou liečbou a parodontálnym zdravím je zaujímavý tým, že potenciálny účinok nemusí byť nepriaznivý. Diabetes mellitus 2. typu, obezita a parodontitída sú prepojené chronickým systémovým zápalom a metabolickou dysreguláciou; zlepšenie glykemickej kontroly a redukcia systémového zápalu preto môžu parodontálne zdravie ovplyvňovať nepriamo. [14,15]

Systematický prehľad Nijakowski et al. z roku 2026 zahŕňal 22 in vitro, zvieracích a klinických štúdií a poukázal na možné protizápalové, osteogénne a regeneračné účinky signalizácie prostredníctvom GLP-1. Experimentálne údaje naznačujú zníženie prozápalových mediátorov, obmedzenie resorpcie alveolárnej kosti a podporu osteogénnej diferenciácie buniek parodontálneho ligamenta. [14] Mapovací prehľad Polymeri et al. zahrnul 13 štúdií a zároveň zdôraznil, že klinické údaje u ľudí zostávajú obmedzené a zatiaľ nepreukazujú liečebný účinok GLP-1RA pri parodontitíde. [15]

Nová práca Shen et al. z roku 2026 preukázala expresiu GLP-1R aj GIPR v kmeňových bunkách parodontálneho ligamenta (PDLSCs) a naznačila, že aktivácia týchto receptorov môže podporovať zachovanie ich proliferačného a diferenciačného potenciálu. Súčasťou práce boli aj pozorovacie dotazníkové údaje od pacientov s parodontitídou, z ktorých časť užívala GLP-1 receptorových alebo duálnych GLP-1/GIP receptorových agonistov. Výsledky sú zaujímavé aj z pohľadu duálnej agonistickej liečby, ale vzhľadom na charakter klinickej časti nepreukazujú liečebný účinok pri parodontitíde. [16]

Pre stomatologickú prax teda zatiaľ nie je dôvod považovať semaglutid alebo tirzepatid za spôsob liečby parodontitídy. Dostupné údaje však neukazujú jednoznačne nepriaznivý účinok na parodont a naopak podporujú hypotézu možného priaznivého protizápalového, osteoprotektívneho a regeneračného pôsobenia, ktoré bude potrebné potvrdiť prospektívnymi klinickými štúdiami. [14–16]

Dentálne implantáty a periimplantárne tkanivá

Nedostatočná glykemická kontrola môže negatívne ovplyvňovať periimplantárne tkanivá, kostnú remodeláciu a osseointegráciu. Vzhľadom na metabolické a potenciálne osteoprotektívne účinky GLP-1RA sa preto skúma aj ich význam v implantológii. [17]

Prehľad Ahmad et al. zahŕňal 10 in vitro štúdií, deväť zvieracích štúdií a jednu klinickú štúdiu. Predklinické výsledky, prevažne s exenatidom a liraglutidom, naznačovali podporu osteogénnej diferenciácie, kostnej remodelácie a osseointegrácie a obmedzenie resorpcie periimplantárnej kosti. Jediná zahrnutá retrospektívna klinická štúdia zaznamenala menšiu klinickú a rádiografickú stratu okrajovej periimplantárnej kosti v skupine pacientov liečených GLP-1RA v porovnaní s inzulínom alebo metformínom. [17]

Tieto výsledky sú povzbudivé, ale klinických údajov je zatiaľ málo. Ahmad et al. zároveň výslovne upozorňujú na nedostatok priamych údajov o novších liečivách vrátane semaglutidu a tirzepatidu v oblasti parodontálneho a periimplantárneho zdravia. Samotné užívanie semaglutidu alebo tirzepatidu preto v súčasnosti nie je dôvodom na zmenu štandardného implantologického liečebného postupu; vhodné je štandardné sledovanie periimplantárnych tkanív a okrajovej periimplantárnej kosti. [17]

Diskusia

Prezentovaná kazuistika nepreukazuje príčinnú súvislosť medzi tirzepatidom a opísanými komplikáciami. Poukazuje však na kombináciu viacerých rizikových faktorov, ktoré zubnému lekárovi zostali skryté: neindikované užívanie inkretínového liečiva, závažnú podváhu s pravdepodobným nutričným deficitom a kosť zníženej kvality. Z hľadiska klinickej praxe je podstatné, že informácia o užívaní lieku zaznela až v nemocnici, teda po rozvoji komplikácie.

Neadekvátna zápalová reakcia a porucha hojenia. Akútny absces spodiny ústnej dutiny po technicky jednoduchom výkone – opätovnom nasadení vhojovacieho valčeka – a rozsah zápalu neprimeraný rádiologickému nálezu svedčia o zníženej obrannej kapacite hostiteľa. Najpravdepodobnejším spoločným menovateľom je podvýživa: pri BMI 15,8 kg/m² ide o závažnú podváhu, pri ktorej sú dobre opísané poruchy bunkovej aj humorálnej imunity, slizničnej bariéry a hojenia rán vrátane nedostatku bielkovín, zinku a vitamínov potrebných na syntézu kolagénu a funkciu imunitných buniek. [22,23] Inkretínová liečba tento stav môže prehlbovať potlačením chuti do jedla, nauzeou a zníženým príjmom potravy aj tekutín; u ťažko podvyživenej pacientky ide o mimoriadne nežiaduci účinok. Paradoxne, predklinické práce opisujú pri GLP-1RA skôr protizápalové a osteoprotektívne účinky [14–17], tie však pochádzajú prevažne z modelov diabetu a obezity a nemožno ich extrapolovať na pacienta s podvýživou. Spomalenie vyprázdňovania žalúdka môže navyše ovplyvniť absorpciu perorálne podávaných liekov [20], čo treba zvážiť pri voľbe perorálnej antibiotickej a analgetickej liečby. Z lokálnych faktorov treba pri angulovanom zavedení implantátu v distálnej oblasti mandibuly s lingválnou konkavitou zvážiť aj možnosť perforácie lingválnej kortiky, ktorá môže predstavovať cestu šírenia infekcie do sublinguálneho a submandibulárneho priestoru a ktorú intraorálna snímka nedokáže posúdiť. Lokalizácia fistuly na lingválnej strane (obr. 3) túto možnosť v našom prípade podporuje; na jej potvrdenie alebo vylúčenie je indikované kontrolné CBCT.

Prolongovaná pooperačná bolesť. Trojtýždňová bolesť pri klinicky dobrom hojení môže mať viacero vysvetlení. V súvislosti s GLP-1RA boli opísané poruchy kožnej citlivosti – dyzestézia, parestézia, hyperestézia a alodýnia. V klinických štúdiách so semaglutidom (Wegovy®) sa vyskytli u 2,1 % liečených oproti 1,2 % pri placebe, pri tirzepatide bola v štúdiách SURMOUNT-1 a -2 hlásená dyzestézia s výskytom závislým od dávky (0,2 – 0,4 % oproti 0,1 % pri placebe). [27,28] Hoci ide o zriedkavý a prevažne kožný nežiaduci účinok, zvýšená citlivosť na bolesť môže prispieť k neobvykle dlhému vnímaniu pooperačnej bolesti. Diferenciálne diagnosticky treba zvážiť aj iritáciu nervových štruktúr a začínajúci infekčný proces.

Hypestézia dolnej pery. Hypestézia dolnej pery vznikla v časovej súvislosti s opätovným nasadením valčeka v lokálnej anestézii a s rozvojom abscesu, pričom vzdialenosť implantátov od mandibulárneho kanála (obr. 1, 2, 4, 5) robí priame mechanické poškodenie n. alveolaris inferior implantátom málo pravdepodobným. Do úvahy prichádza viacero mechanizmov, ktoré sa môžu kombinovať:

a) Zápalové postihnutie n. alveolaris inferior / n. mentalis. Necitlivosť brady a dolnej pery (Vincentov príznak, „numb chin syndrome“) je známym prejavom odontogénnej infekcie a osteomyelitídy mandibuly, pri ktorých dochádza ku kompresii a zápalovému postihnutiu nervu edémom či hnisavým exsudátom. [26] Pretrvávanie hypestézie po odznení zápalu svedčí o štrukturálnom poškodení nervu.

b) Neurotoxicita lokálneho anestetika. Pri 4 % lokálnych anestetikách, najmä artikaíne a prilokaíne, bol opakovane opísaný vyšší relatívny výskyt parestézií v porovnaní s lidokaínom, a to takmer výlučne po zvodovej anestézii n. alveolaris inferior, pričom častejšie býva postihnutý n. lingualis. [24,25] Absolútne riziko je veľmi nízke a pri infiltračnej anestézii ešte nižšie, v diferenciálnej diagnostike ho však treba uviesť.

c) Nutričná neuropatia. Rýchly úbytok hmotnosti a znížený príjem potravy pri inkretínovej liečbe môžu viesť k deficitu tiamínu, vitamínu B12, folátu či medi s rozvojom periférnej neuropatie; opísaná bola aj akútna nutričná axonálna neuropatia s postihnutím hlavových nervov pri gastrointestinálnej intolerancii semaglutidu. [29] Nutričná neuropatia je typicky symetrická a nevysvetľuje jednostrannú hypestéziu, nutričný deficit však môže zhoršovať odolnosť a regeneračnú schopnosť periférneho nervu po zápalovom alebo inom poškodení.

d) Dyzestézia asociovaná s GLP-1RA. [27,28] Vzhľadom na lokalizovaný a jednostranný charakter poruchy ju považujeme za nepravdepodobnú ako samostatnú príčinu.

Pri pretrvávajúcej hypestézii odporúčame dokumentovať rozsah poruchy citlivosti (mapovanie, testy dotyku a diskriminácie dvoch bodov), sledovať vývoj v čase, zvážiť vyšetrenie hladín vitamínu B12, folátu, zinku a ďalších nutričných ukazovateľov a pri absencii zlepšenia indikovať neurologické vyšetrenie.

Zmeny štruktúry kosti. Kosť nižšej denzity v oblasti 35, 36, ktorá rozhodla o kompromisnej polohe implantátov, a jej rádiologické zahustenie po vysadení tirzepatidu, sú najzaujímavejším pozorovaním kazuistiky. Závažná podváha je samostatným rizikovým faktorom nízkej kostnej denzity; pri mentálnej anorexii je zníženie kostnej hmoty dôsledkom nedostatku energie, hypoestrogenizmu a zmien osi GH/IGF-1. [33] Úbytok hmotnosti je zároveň spojený so stratou kostnej hmoty bez ohľadu na spôsob jeho dosiahnutia. V randomizovanej štúdii SEMBONE viedol semaglutid počas 52 týždňov u osôb so zvýšeným rizikom zlomenín k vyššiemu markeru kostnej resorpcie (CTX) a nižšej denzite kosti v driekovej chrbtici a v oblasti bedrového kĺbu v porovnaní s placebom, pričom kostnú formáciu nezvýšil. [30] Retrospektívna štúdia z roku 2026 s 255 užívateľmi semaglutidu alebo tirzepatidu zistila, že strata hmotnosti priamo súvisela so stratou kostnej hmoty bedra a u pacientov bez diabetu bola strata kostnej hmoty väčšia než u párovaných kontrol. [32] Zníženie denzity kosti pri redukcii hmotnosti pomocou GLP-1RA môže zmierniť pravidelné cvičenie. [31] Tieto údaje sa týkajú axiálneho skeletu a priame údaje o čeľustnej kosti chýbajú. Zahustenie kosti po vysadení lieku v našom prípade môže odrážať zlepšenie nutričného stavu, ukončenie farmakologicky navodeného katabolizmu, ale aj prirodzenú remodeláciu a maturáciu kosti po zavedení implantátov. Intraorálne snímky navyše nie sú kvantitatívnou metódou a rozdiely v expozícii a projekcii môžu vnímanú denzitu ovplyvniť; pozorovanie preto považujeme za hypotézu, ktorú je potrebné overiť na väčšom súbore s kvantitatívnym hodnotením.

Kovová pachuť. Kovová pachuť prítomná už pred zavedením implantátov a jej zlepšenie po vysadení lieku sú v súlade s poruchami chuti asociovanými s GLP-1RA [9,18] – dysgeuzia bola pri tirzepatide v klinických štúdiách hlásená zriedkavo (0,1 % oproti 0 % pri placebe) [34] – alebo s nutričným deficitom, najmä zinku. Pre prax je dôležité, že dysgeuziu, ktorá predchádza implantácii, nemožno pripisovať titánovým implantátom; informácia o jej začiatku pomáha predísť nesprávnej interpretácii ťažkostí pacienta.

Limitácie. Ide o pozorovanie jedného prípadu bez možnosti dokázať príčinnú súvislosť. Presná dávka, dĺžka a zdroj užívané-

ho lieku neboli overené, nutričné laboratórne parametre ani denzitometria neboli k dispozícii a hodnotenie kostnej denzity bolo iba kvalitatívne. Komplikácie mohli vzniknúť aj nezávisle od užívaného lieku, ako dôsledok podvýživy či lokálnych faktorov.

Praktické odporúčania pre zubného lekára

Rastúce používanie semaglutidu, tirzepatidu a ďalších inkretínových liečiv znamená, že informácia o ich užívaní by mala byť súčasťou cielenej liekovej anamnézy. Otázku je vhodné formulovať priamo („Užívate injekcie alebo tablety na chudnutie, napr. Ozempic, Wegovy, Mounjaro?“), pretože pacienti ich často nepovažujú za lieky. Osobitnú pozornosť si zaslúžia pacienti, ktorí po začatí liečby udávajú suchosť úst, zmenu chuti, halitózu, nauzeu, vracanie alebo reflux. [2,3]

Pred chirurgickými a implantologickými výkonmi odporúčame zaznamenať aj výšku a hmotnosť pacienta (BMI) a všímať si nápadný úbytok hmotnosti. Užívanie inkretínového liečiva pri normálnej hmotnosti alebo podváhe, bez diabetu a bez lekárskeho dohľadu, považujeme za varovný signál možnej podvýživy so zvýšeným rizikom infekčných komplikácií a poruchy hojenia. V takom prípade je vhodné odložiť elektívny výkon, odporučiť konzultáciu so všeobecným lekárom alebo internistom a zvážiť hodnotenie nutričného stavu. U pacientov s kosťou neočakávane nízkej denzity na CBCT je namieste cielene sa pýtať na rýchly úbytok hmotnosti a jeho príčiny. [22,23,30–33]

Pri xerostómii alebo hyposalivácii je vhodná dostatočná hydratácia, stimulácia zvyškovej sekrécie slín žuvačkami alebo pastilkami bez cukru, podľa potreby náhrady slín a intenzívnejšia fluoridová prevencia. Interval preventívnych kontrol je vhodné individualizovať podľa kariogénneho a parodontálneho rizika. [2,5]

U pacientov s refluxom alebo opakovaným vracaním je potrebné cielene sledovať známky vnútornej erózie. Po kontakte so žalúdočným obsahom sa neodporúča okamžité mechanické čistenie zubov; dôležitá je lokálna fluoridová prevencia a minimalizácia ďalšieho pôsobenia kyselín. [2,6]

Pri halitóze je potrebné najskôr riešiť bežné vnútroústne príčiny a pri poruche vnímania chuti zohľadniť aj ostatné lokálne a systémové príčiny poruchy chuti vrátane nutričných deficitov. Pri parodontálnom a implantologickom ošetrení zatiaľ nie sú dôkazy, ktoré by odôvodňovali zmenu štandardného liečebného postupu iba na základe užívania GLP-1RA alebo duálnych GIP/GLP-1 agonistov u pacientov liečených v rámci registrovaných indikácií; iná situácia je pri neindikovanom užívaní u pacientov s podváhou. Pri novovzniknutých poruchách citlivosti treba v diferenciálnej diagnostike myslieť aj na zriedkavé neurologické nežiaduce účinky a nutričnú neuropatiu. [9–12,14–17,27–29]

Potenciálne prejavy inkretínovej liečby a ich manažment

Klinický problém	Možný mechanizmus	Odporúčanie pre zubného lekára
Xerostómia / hyposalivácia	znížená tvorba slín	hydratácia, stimulácia slín, xylitol, podľa potreby náhrady slín
Zvýšené riziko zubného kazu	znížené pufrovanie, samočistenie a remineralizácia	fluoridová prevencia, individuálne určený interval preventívnych kontrol
Dentálne erózie	reflux, vracanie	sledovanie erózií, fluoridová prevencia, nečistiť zuby bezprostredne po pôsobení kyselín
Porucha vnímania chuti	ovplyvnenie chuťovej percepcie	cielená anamnéza, diferenciálna diagnostika
Halitóza	hyposalivácia, povlak jazyka, prchavé zlúčeniny síry	hygiena jazyka, vyšetrenie tvorby slín, kazu a parodontu
Parodont	metabolické a možné protizápalové účinky	štandardná parodontologická starostlivosť
Dentálne implantáty	možný vplyv na kostný metabolizmus	štandardný implantologický postup a pravidelné sledovanie

Obr. 7. *Potenciálne prejavy v ústnej dutine inkretínovej liečby a ich manažment v stomatologickej praxi.*
Fig. 7. *Potential oral manifestations of incretin-based therapy and their management in dental practice.*

Záver

Semaglutid, tirzepatid a ďalšie inkretínové liečivá sa stávajú bežnou súčasťou anamnézy stomatologického pacienta. Súčasné dôkazy nepodporujú predstavu priameho „poškodzovania zubov“ týmito liekmi. Klinicky relevantné sú predovšetkým možné zmeny slinenia a chuti a sekundárne dôsledky refluxu, vracania či zmien stravovacích návykov. Predklinické údaje a obmedzené klinické pozorovania síce naznačujú možné priaznivé pôsobenie inkretínovej receptorovej signalizácie na parodont, alveolárnu kosť a periimplantárne tkanivá, tieto pozorovania sa však týkajú pacientov s diabetom a obezitou.

Prezentovaná kazuistika ukazuje odvrátenú stranu rozšírenia týchto liečiv: neindikované užívanie na redukciu hmotnosti u pacientky so závažnou podváhou, o ktorom ošetrujúci zubný lekár nevedel, bolo spojené s kosťou zníženej kvality, neprimeranou zápalovou reakciou, poruchou hojenia a pretrvávajúcou hypestéziou dolnej pery. Hoci príčinnú súvislosť nemožno dokázať, kazuistika jasne ukazuje, že lieková anamnéza v zubnej ambulancii musí držať krok s dobou. Tak ako sa dnes pred chirurgickým výkonom rutinne pýtame na lieky ovplyvňujúce zrážanlivosť krvi a na lieky ovplyvňujúce kostný metabolizmus – bisfosfonáty a monoklonálne protilátky (denosumab) –, budeme sa v zubných ambulanciách musieť cielene pýtať aj na užívanie antidiabetík bez indikácie diabetu s cieľom znížiť hmotnosť a vnímať ho ako potenciálny rizikový faktor pre chirurgické a implantologické ošetrenie.

Literatúra

1. Bernardo ME, Dallepiane FG, Escobar M, Cruz ACC, Benfatti CAM. Semaglutide and tirzepatide: Oral cavity effects of weight-loss therapies. EXCLI J. 2026;25:167-169. doi:10.17179/excli2025-9065.

2. Kofman K, Ouanounou A. Oral Health Considerations and Dental Management Guidelines for Semaglutide Medications. Can J Diabetes. 2026 Apr 10:S1499-2671(26)00066-3. doi:10.1016/j.jcjd.2026.03.008. Online ahead of print.

3. Bijoch J. Oral Health Implications of GLP-1 Receptor Agonists and Other Incretin-Based Therapies. J Clin Med. 2026;15(14):5358. doi:10.3390/jcm15145358.

4. Oyewole SO, Owosho AA. Orofacial adverse events associated with glucagon-like peptide-1 receptor agonists: a real-world multinational retrospective matched cohort study. Oral Surg Oral Med Oral Pathol Oral Radiol. 2026 Jun 9:S2212-4403(26)00237-3. doi:10.1016/j.oooo.2026.06.002. Online ahead of print.

5. Mawardi HH, Almazrooa SA, Dakhil SA, Aboalola AA, Al-Ghalib TA, Eshky RT, et al. Semaglutide-associated hyposalivation: a report of case series. Medicine (Baltimore). 2023;102(52):e36730. doi:10.1097/MD.0000000000036730.

6. Lussi A, Megert B, Shellis RP. The erosive effect of various drinks, foods, stimulants, medications and mouthwashes on human tooth enamel. Swiss Dent J. 2023;133(7-8):440-455. doi:10.61872/sdj-2023-07-08-01.

7. Shin YK, Martin B, Golden E, Dotson CD, Maudsley S, Kim W, et al. Modulation of taste sensitivity by GLP-1 signaling. J Neurochem. 2008;106(1):455-463. doi:10.1111/j.1471-4159.2008.05397.x.

8. Takai S, Yasumatsu K, Inoue M, Iwata S, Yoshida R, Shigemura N, et al. Glucagon-like peptide-1 is specifically involved in sweet taste transmission. FASEB J. 2015;29(6):2268-2280. doi:10.1096/fj.14-265355.

9. Khan R, Doty RL. GLP-1 receptor agonists significantly impair taste function. Physiol Behav. 2025;291:114793. doi:10.1016/j.physbeh.2024.114793.

10. Koshimune S, Awano S, Gohara K, Kurihara E, Ansai T, Takehara T. Low salivary flow and volatile sulfur compounds in mouth air. Oral Surg Oral Med Oral Pathol Oral Radiol Endod. 2003;96(1):38-41. doi:10.1016/S1079-2104(03)00162-8.

11. Popa M, Dinu S, Luca MM, Bumbu BA, Talpos S. Salivary Flow, Tongue-Coating Burden, and Morning Breath Odor: a cross-sectional study. J Clin Med. 2025;14(17):6072. doi:10.3390/jcm14176072.

12. Ye W, Zhang Y, He M, Zhu C, Feng XP. Relationship of tongue coating microbiome on volatile sulfur compounds in healthy and halitosis adults. J Breath Res. 2019 Nov 19;14(1):016005. doi:10.1088/1752-7163/ab47b4.

13. Barać M, Roganović J. GLP-1 Receptor Signaling and Oral Dysfunction: a narrative review on the mechanistic basis of semaglutide-related oral adverse effects. Biology (Basel). 2025;14(12):1650. doi:10.3390/biology14121650.

14. Nijakowski K, Gruszczyński D, Łacinik S, Zdrojewski J, Ottolenghi L, Mazur M. Relationship Between GLP-1-Based Therapies and Periodontal Health: a systematic review of current evidence and future perspectives. Int J Mol Sci. 2026;27(14):6447. doi:10.3390/ijms27146447.

15. Polymeri A, Feres M, Giannobile WV, Loos BG. GLP-1 receptor agonists: bridging diabetes, obesity, and periodontitis-a scoping review of emerging evidence. J Periodontol. 2026;97(6):1243-1256. doi:10.1002/JPER.70092.

16. Shen Y, Zhang M, Yang T, Wu Y, Qiu Y, Zhang L, et al. The promoting roles of GLP1R and GIPR in stemness maintenance and multiple lineage-specific differentiation of PDLSCs. Cell Mol Biol Lett. 2026;31:22. doi:10.1186/s11658-026-00867-2.

17. Ahmad P, Estrin N, Farshidfar N, Zhang Y, Miron RJ. Glucagon-like peptide 1 receptor agonists (GLP-1RAs) improve periodontal and peri-implant health in type 2 diabetes mellitus. J Periodontal Res. 2025;60(5):450-465. doi:10.1111/jre.13410.

18. Zontag J, Zontag N. Smell and Taste Disturbances Among Glucagon-Like Peptide-1 Receptor Agonist Users. JAMA Otolaryngol Head Neck Surg. 2026;152(8):758-765. doi:10.1001/jamaoto.2026.1498.

19. Acosta AA, Ellis H, Hsu FY, Yee KK, de Lartigue G, Alhadeff AL. Chronic semaglutide alters ingestive behavior without impairing taste function in mice. Mol Metab. 2026;110:102410. doi:10.1016/j.molmet.2026.102410.

20. European Medicines Agency. Mounjaro (tirzepatid): Súhrn charakteristických vlastností lieku. EPAR – Product Information. Dostupné na: https://www.ema.europa.eu/en/medicines/human/EPAR/mounjaro

21. European Medicines Agency. EMA alerts EU patients and healthcare professionals to reports of falsified Ozempic pens. Amsterdam: EMA; 2023. Dostupné na: https://www.ema.europa.eu/en/news/ema-alerts-eu-patients-healthcare-professionals-reports-falsified-ozempic-pens

22. Stechmiller JK. Understanding the role of nutrition and wound healing. Nutr Clin Pract. 2010;25(1):61-68. doi:10.1177/0884533609358997.

23. Bourke CD, Berkley JA, Prendergast AJ. Immune dysfunction as a cause and consequence of malnutrition. Trends Immunol. 2016;37(6):386-398. doi:10.1016/j.it.2016.04.003.

24. Garisto GA, Gaffen AS, Lawrence HP, Tenenbaum HC, Haas DA. Occurrence of paresthesia after dental local anesthetic administration in the United States. J Am Dent Assoc. 2010;141(7):836-844. doi:10.14219/jada.archive.2010.0281.

25. Hillerup S, Jensen RH, Ersbøll BK. Trigeminal nerve injury associated with injection of local anesthetics: needle lesion or neurotoxicity? J Am Dent Assoc. 2011;142(5):531-539. doi:10.14219/jada.archive.2011.0223.

26. Divya KS, Moran NA, Atkin PA. Numb chin syndrome: a case series and discussion. Br Dent J. 2010;208(4):157-160. doi:10.1038/sj.bdj.2010.156.

27. Medsafe. GLP-1 receptor agonists and altered skin sensations: a touchy subject. Prescriber Update. 2026;47(1):16-17.

28. Eli Lilly and Company. Has dysesthesia been reported in patients taking Zepbound (tirzepatide)? Lilly Medical Information. Dostupné na: https://medical.lilly.com/us/products/answers/has-dysesthesia-been-reported-in-patients-taking-zepbound-tirzepatide-252524

29. Cohan CJ, Townley L, Ortega E. Acute nutritional axonal neuropathy in the setting of semaglutide-associated gastrointestinal intolerance: a case report. Case Rep Neurol. 2026;18(1):402-412. doi:10.1159/000552961.

30. Hansen MS, Wölfel EM, Jeromdesella S, Møller JJK, Ejersted C, Jørgensen NR, et al. Once-weekly semaglutide versus placebo in adults with increased fracture risk: a randomised, double-blinded, two-centre, phase 2 trial. eClinicalMedicine. 2024;72:102624. doi:10.1016/j.eclinm.2024.102624.

31. Jensen SBK, Sørensen V, Sandsdal RM, Lehmann EW, Lundgren JR, Juhl CR, et al. Bone health after exercise alone, GLP-1 receptor agonist treatment, or combination treatment: a secondary analysis of a randomized clinical trial. JAMA Netw Open. 2024;7(6):e2416775. doi:10.1001/jamanetworkopen.2024.16775.

32. Liu Y, Walzer D, Schmitz S, Shukla AP, Ma X, Chirko D, et al. Skeletal effect of semaglutide and tirzepatide in patients with increased risk of fractures. J Clin Endocrinol Metab. 2026. doi:10.1210/clinem/dgag052. Online ahead of print.

33. Misra M, Klibanski A. Anorexia nervosa and bone. J Endocrinol. 2014;221(3):R163-R176. doi:10.1530/JOE-14-0039.

34. Eli Lilly and Company. Has dysgeusia been reported in patients taking Mounjaro (tirzepatide)? Lilly Medical Information. Dostupné na: https://medical.lilly.com/us/products/answers/has-dysgeusia-been-reported-in-patients-taking-mounjaro-tirzepatide-256408

Korešpodendujúci autor:
MUDr. Dušan Hollý, PhD., MPH. Klinika stomatológie a maxilofaciálnej chirurgie LFUK a OUSA v Bratislave
Heydukova 8, 812 50 Bratislava
dholly@chello.sk